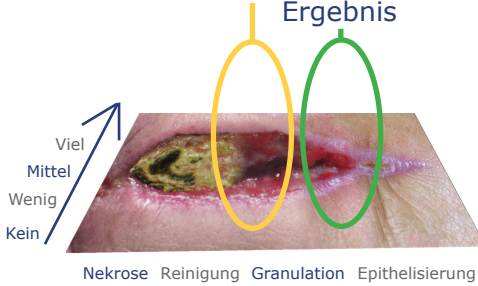


Anwendungsbeobachtung

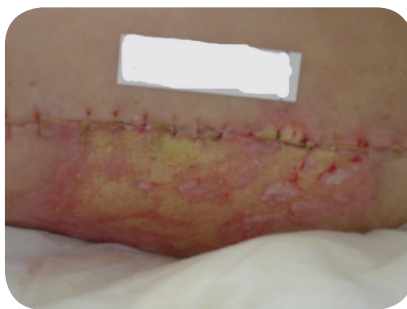Schenkelhalsfraktur

Ausgangssituation
Ergebnis



Patient: 71 Jahre alt, männlich

Lokalisation: Linker Unterschenkel



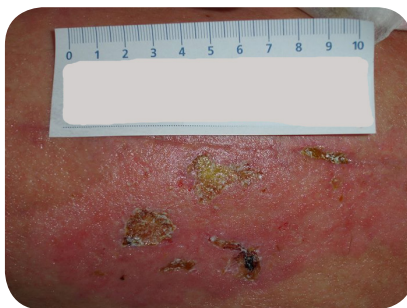27. Februar

Fall:

Der 71 jährige Patient erlitt eine Schenkelfraktur und erhielt eine Femurkopfprothese, auf Grund des Allgemeinzustandes. Ein paar Tage nach der Operation wurde der Patient auf die allgemein chirurgische Intensivabteilung aufgenommen.

Wund-situation:

Im Bereich der Operationswunde entwickelte sich ein massives Hämatom, welches sich in Folge zu einer oberflächlichen großflächigen Wunde entwickelte. Die Wunde war mittelstark exsudierend und belägt.



02. April

Therapie:

Die zu Beginn angewendete Therapie mit Silberprodukten blieb erfolglos. Nach der Umstellung auf Hyiodine® in Kombination mit Ligasano kam es zu einer deutlichen Verbesserung der Wundsituation.

Ergebnis:

Nach Umstellung der Therapie verkleinerte sich die Wundfläche rasch und die Exsudatmenge sank. Anfang April wurde die Therapie erfolgreich beendet.



Produktübersicht

- Hyiodine®